ZBORNÍK
ABSTRAKTOV

Združenie
Ambulantných
Očných
Lekárov

PRACOVNÉ DNI AMBULANTNÝCH OFTALMOLÓGOV 2024

25. - 27. APRÍL 2024

HOTEL CHOPOK, JASNÁ

Združenie Ambulantných Očných Lekárov

Odborný garant podujatia

prof. MUDr. Petr Kolář, PhD.

Členovia výboru ZAOL

MUDr. Adriana Krištofovičová - prezidentka
MUDr. Katarína Besedová
MUDr. Daniela Foľtová
Dr. med. Miroslav Kulanga, FEBO
MUDr. Silvia Lašková
MUDr. Eva Schwarz
MUDr. Pavol Veselý, PhD., FWCRS
MUDr. Monika Grossová - náhradníčka

www.ocneinfo.sk

Kongresový sekretariát

Progress CA, s.r.o.
Gabriela Šujanová
Krivá 23, 040 01 Košice
tel.: 0918 622 533
gabriela.sujanova@progress.eu.sk

Kódy zborníku ISBN a EAN

ISBN 978-80-69041-04-2
EAN 9788069041042

9788069041042

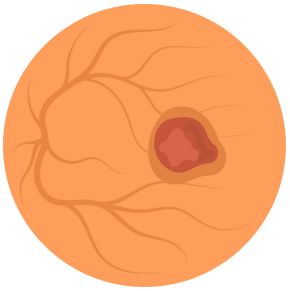

Retina

8:30 - 10:10
1. BLOK

1 OCT biomarkery VPDM

Bániková Ľ.
Oftalmologické nelôžkové oddelenie FNsP - Nové Zámky

Biomarkery sú merateľné a hodnotiteľné indikátory normálnych biologických procesov, patologických procesov, ale aj terapeutickej odpovede. Vekom podmienená degenerácia makuly (VPDM) je získané ochorenie sietnice, ktoré môže viesť k významnému poškodeniu zrakových funkcií a zníženiu centrálnej zrakovej ostrosti. Optická koherentná tomografia (OCT) spôsobila revolúciu v chápaní a manažmente VPDM. S rastúcim množstvom údajov môžeme lepšie klasifikovať a presnejšie dekódovať toto ochorenie. Cieľom tejto prezentácie je opísať najdôležitejšie OCT biomarkery. Pochopenie fenotypu VPDM je veľmi dôležité na stanovenie prognózy a individualizovaných foriem liečby a sledovania. OCT biomarkery sú teda skupinou indikátorov, vďaka ktorým je možné včas odhaliť možnú progresiu VPDM do pokročilých štádií, ktoré vedú k zníženiu zrakových funkcií, a včas začať liečbu. Zároveň je možné sledovať terapeutickú odpoveď a individualizovať terapeutický režim.

2 Intravitreálne injekcie – manažment pacientov

Bániková Ľ.
Oftalmologické nelôžkové oddelenie FNsP - Nové Zámky

Cieľom prezentácie je priblížiť kolegom manažment pacientov liečených intravitreálnymi injekciami z pohľadu lekára pracujúceho v aplikačnom centre. Vrámci starostlivosti je dôležitý správny manažment pred, počas aj po intravitreálnej injekcii. Pred intravitreálnou injekciou je treba vylúčiť zápalové ochorenie liečeného oka alebo jeho okolia a liečiť ochorenia povrchu oka, peroperačne dodržať zásady antisepsy (jódovaný povidón, rukavice, rúškovanie, spekulum) a po intravitreálnej aplikácii edukovať pacienta o správnej pooperačnej starostlivosti a režime.

3 Prvý biosimilar v oftalmológii

Kolář P.
Očná klinika SZU a Univerzitnej nemocnice v Bratislave

Abstrakt nebol dodaný.

4 Doplnková liečba pri vekom podmienenej degenerácii makuly

Mátéová N.
VESELY Očná klinika - Bratislava

Vekom podmienená degenerácia makuly je ochorenie, ktoré postihuje veľký počet pacientov a preto sa skúma vplyv antioxidantov a mikronutrientov, ktoré by mohli spomaliť progresiu ochorenia, keď sa používajú ako podporná liečba. Účinok týchto látok závisí na viacerých faktoroch a tieto látky môžu mať aj nežiaduce účinky. V tejto prednáške bude venovaná pozornosť prehľadu dostupnej literatúry k danej téme s využitím v každodennej praxi.

5 Manažment pacienta s diabetickou retinopatiou

Bajaček J.
Neovízia - Poprad

Úvod

Diabetická retinopatia (DR) je ochorenie, ktoré sa v rozvinutých západných krajinách týka nezanedbateľnej časti populácie. Je druhou najčastejšou u pacientov trpiacich Diabetes mellitus (DM). Niekoľkoročné trvanie DM a teda dlhotrvajúca hyperglykemická záťaž na organizmus pacientov, zvyšuje riziko makrovaskulárnych (náhla cievna mozgová príhoda, infarkt myokardu) a mikrovaskulárnych komplikácií (retinopatia, nefropatia a neuropatia).

Podľa štatistických údajov, DR je druhou najčastejšou mikrovaskulárnou komplikáciou DM a najčastejšie spôsobuje slepotu u pacientov s DM.

DR je následkom poškodenia spleti mikrokapilár v očnej sietnici. Vzhľadom na rozsah poškodení, popisujú sa štádia: mierna, stredne ťažká neproliferatívna diabetická retinopatia (NPDR) a proliferatívna diabetická retinopatia (PDR). V akomkoľvek štádiu DR môže do oblasti makuly presakovať tekutina a vzniká edém.

Pri liečbe diabetickej retinopatie je snaha dosiahnuť spomalenie progresie ochorenia a podľa možnosti zabrániť terminálnemu štádiu ochorenia, strate zraku.

Hlavným cieľom tohto projektu je získať poznatky z oftalmologickej klinickej praxe na Slovensku o základných diagnostických a terapeutických postupoch u pacientov s diabetickou retinopatiou.

Ciele projektu

Primárny cieľ:

- Zistiť diagnostické a farmakoterapeutické postupy v manažmente pacientov s diabetickou retinopatiou.

Sekundarné ciele:

- Zistiť diagnostické postupy v manažmente skúmanej populácie.
- Zistiť výskyt pacientov s diabetickou retinopatiou v populácii.
- Zistiť podiel výskytu chronických komplikácií – makrovaskulárnych (náhla cievna mozgová príhoda, infarkt myokardu) a mikrovaskulárnych komplikácií (retinopatia, nefropatia a neuropatia) v skúmanej populácii.
- Zistiť zmeny nálezov diabetickej retinopatie a funkčné zmeny u pacientov, ktorí boli počas sledovania na liečbe sulodexidom.

6 Na vlastné oči

Jurčišin O.
JTM oko - Spišská Nová Ves

Cieľ: porovnanie farebných fotografií sietnice pomocou nonmydriatickej funduskamery určenej na skríning diabetickej retinopatie s laserovou technológiou typu multi-color vrátane umelej inteligencie a nonmydriatickej funduskamery typu true-color s OCT zobrazením sietnice.

Materiál a metodika: nemydriatická funduskamera na skríning diabetickej retinopatie s AI a Swept - Source - OCT s nemydriatickým truecolor zobrazením očného pozadia.

Výsledky a záver: kazuistika - porovnanie fotografií očného pozadia typu MULTI a TRUE color. Môže multicolor fotografia prekvapiť aj oftalmológa ?!

Kľúčové slová: funduskamera, očné pozadie

7 Pars plana vitrektómia pri ochoreniach vitreomakulárneho rozhrania

Karol M.
VESELY Očná klinika - Košice

Táto prezentácia sa zameriava na stručný prehľad najčastejších ochorení vitreomakulárneho rozhrania, t.j. epiretinálnej glióze, vitreomakulárnej trakcii a makulárnej diere a ich chirurgickej liečbe. Cieľom je priblížiť poslucháčom rozhodovací proces pri výbere spôsobu liečby spolu s jej výsledkami a tým uľahčiť ambulantnému oftalmológovi diagnostiku a manažment pri prvom kontakte s takýmto pacientom. Prezentácia poskytne pohľad na postupy podložené aktuálnymi štúdiami využívané na Vesely očných klinikách. Celkovo sa očakáva, že táto prezentácia poskytne ucelený pohľad na problematiku vitreomakulárneho rozhrania a zefektívni záchyt pacientov, ktorým následne bude môcť byť poskytnutá liečba ich ochorenia.

Kľúčové slová: pars plana vitrektómia, OCT biomarkery,epiretinálna membrána, vitreomakulárny trakčný syndróm

8 V strede pozornosti

***Lytvynenko V.**, Majtánová N., Kolář P.*
Očná klinika SZU a Univerzitnej nemocnice v Bratislave

Úvod – cieľ práce: Choroiderémia je vzácna, geneticky podmienená chorioretinálna dystrofia, ktorá vedie k postupnej degenerácii RPE, vrstvy fotoreceptorov a choriokapilaris. Sekundárna choroidálna neovaskularizácia patrí medzi jej zriedkavé komplikácie, manažment ktorej doteraz nebol dostatočne popisovaný v súčasnej literatúre. Na základe kazuistiky pacienta s diagnostikovanou choroiderémiou prezentujeme výsledky liečby sekundárne vzniknutej CNV u daného pacienta.

Metodika: kazuistika, prehľad dostupnej literatúry a štúdií.

Výsledky: 36-ročný pacient s geneticky potvrdenou choroiderémiou odoslaný na naše pracovisko za účelom konziliárneho vyšetrenia pre obojstranné výrazné zhoršenie videnia. Realizovali sme kompletné očné vyšetrenie, vrátane OCT-angiografie, kde bola prítomná aktívna choroidálna neovaskularizácia na oboch očiach. Vzhľadom na výrazný pokles vízu a nález CNV v makule indikujeme zahájenie anti-VEGF terapie. Po podaní úvodných intravitreálnych aplikácií afliberceptu u pacienta dochádza k zlepšeniu zrakovej ostrosti a regresii intraretinálnej tekutiny. Následne pokračujeme v liečbe afliberceptom v predĺžených intervaloch v „treat and extend“ režime so zachovaním stabilnej centrálnej zrakovej ostrosti a anatomických parametrov makuly.

Záver: Sekundárna choroidálna neovaskularizácia pri choroiderémii vzniká po relatívnej atrofii retinálneho pigmentového epitelu a prípadnej ruptúre Bruchovej membrány a vedie k rýchlemu poklesu centrálnej zrakovej ostrosti. U nášho pacienta sme pozorovali dobrý anatomický a funkčný efekt po podávaní anti-VEGF terapie. Danou kazuistikou poukazujeme na význam dôkladnej diagnostiky a manažmentu pacientov s choroiderémiou. Správnou diagnostikou a včasným zahájením liečby je možné zastabilizovať, eventuálne zlepšiť centralné zrakové funkcie a tým aj kvalitu života pacientov.

Kľúčové slová: choroiderémia, choroidálna neovaskularizácia, anti-VEGF terapia

E-mail: dr.lytvynenkovladyslav@gmail.com

Glaukóm a očný povrch

10:40 - 11:55
2. BLOK

9 Tipy pre život s glaukómom

Schwarz E.
L@E Očná ambulancia - Liptovský Mikuláš

Úvod:
Diagnóza glaukómu má celosvetovo stúpajúci trend. Celosvetovo je predikcia incidencie 112 miliónov glaukomatikov v roku 2040. Jedná sa o tretiu najčastejšiu príčinu slepoty vo svete-14% celosvetovej populácie, hneď po katarakte a trachóme.

Obsah:
Skorá diagnostika, glaukómu ideálne v štádiách bez funkčných a štruktúrnych zmien a následná dlhodobá liečba , jej dodržiavanie a adherencia k dispenzárnym kontrolám glaukomatika sú pre pacientov a udržanie ich zrakových funkcií kľúčové. Alternatívnymi spôsobmi liečby a spôsobom života u glaukomatikov sa zaoberá stále viac štúdií vo svete, snažiac sa zvýšiť povedomie o tomto ochorení. Zlepšením edukácie a možnosťou ovplyvnenia svojho životného štýlu je snaha o aktívne vtiahnutie a spoluzodpovednosť pacienta pri liečbe tohto ochorenia. Prezentácia sa zaoberá najčastejšie publikovanými štúdiami so zameraním na stravu, diétu, pitný režim, fyzickú aktivitu, spánok, meditáciu a ovplyvnenie rizikových životných aktivít u glaukomatikov.

Záver:
Dôležitosť aktívnej spolupráce a edukácie pacienta v glaukómovej ambulancii očného lekára so snahou k motivácii a pozitívneho ovplyvnenia liečby glaukómu, so zameraním na prospešné a jednoduché tipy v životom štýle pacienta, ktoré je sám schopný ovplyvniť a dodržiavať ako možnosť alternatívnej liečby glaukómu.

Kľúčové slová: glaukóm, alternatívna liečba glaukómu, životný štýl, diéta, spánok, cvičenie

10 Z hokejového zápasu na operačný stôl…

***Takáčová A.**, Majtánová N., Kolář P.*
Očná klinika SZU a Univerzitnej nemocnice v Bratislave

V prednáške popisujeme kazuistiku 43-ročného pacienta, u ktorého po úraze hokejovým pukom došlo ku poraneniu mihalnice, rozvoju traumatickej hyfémy a subretinálnej hemorágie v makule pravého oka. Pacient bol hospitalizovaný na Očnej klinike SZU a UNB za účelom podávania celkovej hemostyptickej a antiedematóznej liečby. Počas hospitalizácie postupne došlo ku rozvoju traumatického glaukómu s dekompenzáciou hodnôt vnútroočného tlaku až na úroveň 60 mmHg. Na maximálnej lokálnej i celkovej antiglaukómovej terapii hodnoty vnútroočného tlaku neboli dostatočne kompenzované, preto sme pristúpili ku drenážnej antiglaukómovej operácii. Implantácia PRESERFLO® priniesla želaný výsledok s poklesom vnútroočného tlaku na hodnoty normy za súčasného zachovania stabilnej zrakovej ostrosti. Aj napriek tomu, že implantát PRESERFLO® nemá sekundárny glaukóm zatiaľ obsiahnutý v indikačných kritériách, môže byť využitý ako možnosť liečby tohto glaukómu v tých situáciách, kedy ostatné metódy liečby zlyhávajú.

11 Pooperačný manažment pacientov s PRESERFLO® implantátom

***Majtánová N.**, Takáčová A., Kolář P.*
Očná klinika SZU a Univerzitnej nemocnice v Bratislave

PRESERFLO® je 8,5 mm ab-externo mikroimplantát z biokompatibilného a bioinertného materiálu. Porovnateľne s trabekulektómiou je určený na drenáž vnútroočnej tekutiny z prednej komory do subkonjunktiválneho alebo subTenonského priestoru. Hlavnou indikáciou na jeho implantáciu je primárny glaukóm s otvoreným uhlom v prípade, ak je vnútroočný tlak napriek maximálnej možnej terapii nedostatočne kompenzovaný a/alebo dochádza ku progresii glaukómového ochorenia. Môže sa implantovať samostatne alebo počas operácie katarakty, s použitím alebo bez použitia antimetabolitu mitomycínu C. Pooperačná starostlivosť o pacientov s PRESERFLO® implantátom významne ovplyvňuje vnútroočný tlak, formovanie filtračného vankúšika, a teda aj celkový výsledok operácie. V prednáške poskytujeme prehľad postupov, ktoré využívame na Očnej klinike SZU a UNB v pooperačnom období u pacientov s PRESERFLO® implantátom.

12 Krok za krokom v terapii ochorenia povrchu oka

***Takáčová A.**, Majtánová N., Kolář P.*
Očná klinika SZU a Univerzitnej nemocnice v Bratislave

Ochorenie povrchu oka je jedno z najfrekventovanejších ochorení v ambulancii očného lekára. Jedná sa o chronické multifaktoriálne ochorenie, ktoré znižuje kvalitu života pacientov v rozličnej miere. Najčastejšími prejavmi ochorenia sú pocity cudzieho telieska, slzenie, pálenie, rezanie a pocit „zalepených“ očí. Diagnostika je založená na anamnéze, vyšetrení štrbinovou lampou a použití špeciálnych diagnostických testov či prístrojov na analýzu povrchu oka. Liečba je vysoko individuálna na základe klinického obrazu, pričom na začiatku je veľmi dôležitá edukácia pacienta, úprava jeho životosprávy a hygiena mihalníc. Do spektra liečebných možností patria umelé slzy bez konzervačných látok, protizápalové preparáty, autológne sérum v kvapkách a v prípade komplikácií či závažných foriem aj chirurgia. Hlavným cieľom terapie ochorenia povrchu oka je zachytiť včasné štádiá a neumožniť rozvoj závažných komplikácií, ktoré môžu byť spojené so slepotou a/alebou stratou oka. Prezentácia obsahuje komplexné zhrnutie poznatkov o ochorení povrchu oka a postupnosť jednotlivých krokov, ktoré by mal oftalmológ dodržiavať v liečbe pacientov s týmto ochorením.

13 Slzný film po operácii katarakty

***Feketeová V.**, Putterová P.*
VESELY Očná klinika - Bratislava

Kľúčové slová: operácia katarakty, syndróm suchého oka, slzný film

Úvod:
Syndróm suchého oka predstavuje multifaktoriálne ochorenie povrchu oka, pri ktorom je porušená homeostáza slzného filmu, jeho stabilita a osmolarita, čo vedie k vzniku zápalu povrchu oka a neurosenzorickým abnormalitám.
Operácia katarakty je jednou z príčin vyvolania alebo zhoršenia už prítomného syndrómu suchého oka, preto je nesmierne dôležité identifikovať toto ochorenie ešte pred operáciou, keďže významne ovplyvňuje výsledok operácie a zrakovú ostrosť. Po chirurgickej operácii katarakty bola zistená prítomnosť prozápalových cytokínov, chemokínov, prostaglandínov, leukotriénov, voľných radikálov v slznom filme a zmena v inervácii rohovky. Pri operácii dochádza k priamemu poškodeniu nervových vlákien rohovky z dôvodu operačných incízií, aplikácie lokálnych liečiv obsahujúcich konzervačné látky, aplikácie anestetík alebo fototoxicity počas operácie. Perzistentné zmeny epitelu rohovky vedú k zníženiu tkanivovej senzitivity a dlhotrvajúce poškodenie subepiteliálnych nervových vlákien vedie k abnormálnej neurálnej aktivite, čo môže viesť až k vzniku neuropatickej bolesti. Návrat k normálnym hodnotám slzného filmu po operácii katarakty môže byť pomalý, trvať aj niekoľko mesiacov, dokonca u niektorých pacientov dochádza k vzniku bludného kruhu chronického syndrómu suchého oka.

Záver:
Manažment liečby syndrómu suchého oka pred aj po operácii katarakty musí byť individualizovaný a optimalizovaný pre daného pacienta s prihliadnutím na štádium a typ tohto ochorenia, pričom zvýšenú pozornosť treba venovať typickým štrukturálnym zmenám na povrchu oka. Komplexný prístup umožňuje poskytnúť efektívnu a presnú terapiu, čo vedie k zlepšeniu kvality života pacientov po operácii katarakty a zároveň k zlepšeniu zrakovej ostrosti.

14 Topické použitie Timololu v liečbe pyogénneho granulómu spojovky - kazuistika

***Kopálová K.**, Siska V.*
EXCIMER Očné laserové centrum - Bratislava

Kontakt: kamila.kopalova@gmail.com

Úvod: Pyogénny granulóm predstavuje častú, získanú, nebolestivú, benignú vaskulárnu proliferáciu. Vzhľad je charakterizovaný hladkou, červenou, najčastejšie polypoidnou léziou. Nemajú potenciál k malignému zvratu, ale často recidivujú. K bežným stratégiám liečby patrí chirurgické odstránenie lézie s histologickým vyšetrením a lokálna aplikácia steroidov.

Metodika: Kazuistika sa zaoberá využitím topického timololu v liečbe pyogénneho granulómu spojovky.

Záver: Topické použitie timololu predstavuje efektívnu liečbu pyogénneho granolómu spojovky. Výhodnou je nízke riziko nežiadúcich účinkov, vyhnutie sa chirurgickej liečby, prípadne zníženie invazívnosti nasledujúceho chirurgického ošetrenia.

Kľúčová slová: pyogénny granulóm, timolol, spojovka, benigná lézia

15 Čo všetko (ne)vieme o VPDM

***Kolář P.**, Takáčová A., Majtánová N.*
Očná klinika SZU a Univerzitnej nemocnice v Bratislave

Vekom podmienená degenerácia makuly (VPDM) je degeneratívne ochorenie sietnice, ktoré postihuje prevažne žltú škvrnu a ostáva stále hlavnou príčinou slepoty vo vyspelých krajinách u pacientov nad 65 rokov. Ide o zrak ohrozujúce ochorenie, ktoré sa vo väčšine prípadov prejavuje jednostranne, ale až u polovice pacientov dochádza ku postihnutiu druhého oka do piatich rokov od stanovenia diagnózy. Etiopatogenéza je multifaktoriálna a medzi rizikové faktory patrí najmä vek, genetická predispozícia, fajčenie a stav po operácii katarakty. Suchá forma VPDM väčšinou progreduje pomaly, zatiaľ čo vlhká forma môže viesť k rýchlej strate zraku. Diagnostika ochorenia sa opiera predovšetkým o biomikroskopiu, optickú koherenčnú tomografiu a angiografiu. Liečba suchej formy v súčasnej dobe nie je dostupná a spočíva iba v podávaní podpornej farmakoterapie, či prípadnej reoferéze. V terapii vlhkej formy sú zlatým štandardom intravitreálne podávané protilátky proti vaskulárnemu endotelovému rastovému faktoru. V rámci prednášky poskytneme komplexný pohľad na diagnózu VPDM so zameraním na súčasné, ale aj perspektívne liečebné možnosti.

16 Ako minimalizovať ochorenie povrchu oka v súvislosti s operáciou katarakty

***Majtánová N.**, Takáčová A.*
Očná klinika SZU a Univerzitnej nemocnice v Bratislave

Ochorenie povrchu oka (z angl. „ocular surface disease“, OSD) je častou komplikáciou v súvislosti s operáciou katarakty. Ťažkosti vznikajú buď de novo alebo môže dôjsť ku zvýrazneniu už preexistujúcich symptómov. Aj napriek tomu, že sa jedná o prechodné príznaky, môžu pretrvávať až pol roka po operácii, čím výrazne ovplyvňujú kvalitu života pacienta. V manažmente pacienta je veľmi dôležité v maximálnej možnej miere potlačiť zápal a stabilizovať povrch oka. V uvedenej prezentácii prinášame naše skúsenosti s hodnotením účinku umelých sĺz bez konzervačných látok (konkrétne fixnej kombinácie trehalózy a kyseliny hyalurónovej 4x denne) na zníženie príznakov suchého oka po operácii katarakty. Sledovanými parametrami boli OSDI („ocular surface disease index“) a NIBUT („noninvasive break-up time test“). Aplikácia kvapiek s uvedenou kombináciou v perioperačnom období jednoznačne redukovala riziko rozvoja či zhoršenia symptómov OSD po operácii katarakty.



Šošovka a rohovka

13:40 - 15:00
3. BLOK

17 EDOF vnútroočné šošovky

***Kuková N.**, Molnárová M.*
VIKOM - 1. žilinské očné centrum - Žilina

Úvod
V prednáške hodnotíme súbor pacientov z nášho pracoviska s impantovanými EDOF vnútroočnými šošovkami. Hodnotili sme pooperačný refrakčný výsledok, nekorigovanú a korigovanú centrálnu zrakovú ostrosť na diaľku a nekorigovanú a korigovanú zrakovú ostrosť na blízko. Hodnotili sme potrebu korekcie a výšku dioptrií na blízko u pacientov.

Metodika
Súbor tvorí 233 očí u 128 pacientov s implantovanou EDOF vnútroočnoušošovkou pri operácii katarakty alebo refrakčnej výmene šošovky. 6 očí bolo po refrakčnej operácii (5 LASEK a 1 LASIK, z toho 4 oči korekcia hypermetropie). 1 pacient na 1 oku podstúpil PPV a peeling ERM, 1 pacient po operácii bol odoslaný na keratoplastiku kvôli Fuchsovej endotelopatii na 1 oku.

Výsledky
Výsledky preukázali stabilnú prediktabilnú refrakciu a zlepšenie nekorigovanej zrakovej ostrosti na diaľku a blízko. Pacienti používali ľahkú korekciu na blízko na malé písmená, 19 pacientov nepotrebovalo predpis okuliarovej korekcie.

Záver
EDOF vnútroočná šošovka je vhodná u pacientov, u ktorých nie je z rôznych dôvodov vhodná multifokálna šošovka a želajú si aj korekciu presbyopie, či už ide o operáciu katarakty alebo refrakčnú výmenu šošovky. EDOF šošovky korigujú videnie na diaľku, strednú vzdialenosť a blízko s menším výskytom nežiadúcich optických fenoménov a môžu sa použiť aj u pacient. Výsledky nášho súboru potvrdili zlepšenie nekorigovanej zrakovej ostrosti na diaľku a čiastočnú nezávislosť od presbyopickej korekcie.

18 Spoločná zodpovednosť za výsledok liečby pacienta s kataraktou

Škrovinová D. *a kolektív*
DOFTALL - Žilina

Katarakta je globálne najčastejšou príčinou slepoty a najčastejšou príčinou zhoršenia centrálnej zrakovej ostrosti u pacientov. Operácia katarakty je najčastejšie vykonávanou plánovanou operáciou na ľudskom tele.

Vzájomná spolupráca lekárov a zdravotného personálu je absolútne potrebná. Prednáška pojednáva o

- Indikáciách liečby katarakty v 21. storočí, s ohľadom na vek, komorbiditu, vzdialenosť k pracovisku
- Predoperačnej príprave, o vedomostiach pre pacienta, o pooperačnej liečbe
- Psychologických aspektoch ovplyvňujúcich zámer operácie, výsledok a pooperačnú starostlivosť.

Vychovávanie mladých chirurgov a ich prínos do budúcnosti je nutnosťou.

Ambulantný oftalmológ, indikujúci lekár ako aj chirurg by mali mať spoločný cieľ, ktorým má byť čo najspokojnejší pacient.

19 Topografia a astigmatizmus

***Krasňanský M.**, Krasňanská J.*
Optika Fontána - Považská Bystrica

Pri predpise sférickej korekcie vládne všeobecne uznávaný konsenzus. Kurigujeme na max. plusovú korekciu a najmenšiu mínusovú korekciu. Pri predpisovaní korekcie na astigmatizmus sa stretávame s rôznymi prístupmi. Od nepredpisovania korekcie, kým to nieje nevyhnutné, cez mierne podkorigovanie aby si pacient lepšie zvykol až po presnú,tzv. Plnú, korekciu.

Analýza topografických snímkov môže byť veľmi užitočným diagnostickým nástrojom. Topografia resp. Tomografia rohovky nám poskytuje podstatne viac informácií o tvare predného segnetu oka. Môžeme rozlíšiť, či sa jedná a rohovkový alebo šošovkový astigmatizmus. Pravidelný alebo nepravidelný. Pravidelný podľa pravidla alebo proti pravidlu. Nepravidelný, ktorý môže indikovať iné ochorenia rohovky alebo iba miernu iregularitu. Toto všetko má vplyv na návyk a spokojnosť so zvolenou korekciou. V prednáške Topografia a astigmatizmus si priblížime zvolenie finálnej korekcie aj na základe topografických snímkov.

20 Čo si všímať na výsledkoch vyšetrení topografom alebo tomografom rohovky?

Veselý P., *Combová V.*
VESELY Očná klinika - Bratislava

Topografické a tomografické vyšetrenie rohovky umožňuje dôkladné a hlbšie vyšetrenie rohovky. V prezentácii budú uvedené základné parametre tomografického a topografického vyšetrenia rohovky, ktoré umožňujú základnú diagnostiku patologických nálezov na rohovke.

21 Intrastromálne implantáty v liečbe ektatických ochorení rohovky

***Veselý P.**, Combová V.*
VESELY Očná klinika - Bratislava

Liečba ektatických ochorení rohovky zaznamenala v posledných troch dekádach nečakaný rozvoj. Tento nastal hlavne vďaka zlepšujúcim sa diagnostickým zariadeniam a možnosti hlbšej analýze skorých zmien v rohovke a aplikácii nových liečebných postupov. Významnú liečebnú skupinu tvoria tzv. intrastromálne implantáty. Cieľom přednášky je ponúknuť prehľad využitia intrastromálnych implantátov od ich primárnej indikácie, kterou bola korekcia krátkozrakosti až po súčasné možnosti ich využitia.

22 Klient sa pýta - mám sivý zákal - operujete to u Vás laserom?

Izák M.G.J., *Izáková A., Bari Hankovská L.*
IzakVisionCenter -Banská Bystrica

Abstrakt nebol dodaný.

Neuro-oftalmológia

15:30 - 16:45
4. BLOK

23 Diferenciálna diagnostika diplopie

Kolář P., *Krišková P., Takáčová A.*
Očná klinika SZU a Univerzitnej nemocnice v Bratislave

Dvojité videnie predstavuje diagnózu, s ktorou má veľakrát ťažkosti nielen pacient, ale aj samotný oftalmológ. Jedná sa o stav, kedy pozorovaný podnet je premietaný na disparátne miesta sietnice s rozdielnou lokalizáciou, pričom mozgová kôra už nie je schopná zjednotiť obrazy. Monokulárna diplopia je spôsobená patológiou iba z jedného oka, pričom obraz sa premieta na dve miesta sietnice. Binokulárna diplopia nastáva, pokiaľ sa obraz predmetu zobrazuje na oboch očiach na odlišnom mieste sietnice. Príčiny môžu byť rôzne, svalové, mechanické či neurologické. Diferenciálna diagnostika diplopie je široká, ale príčina dvojitého videnia nemusí byť vždy závažná. V niektorých prípadoch sa jedná o jednoduchý problém, napríklad nevhodnú korekciu refrakčnej chyby alebo únavu, a naopak existujú pacienti, u ktorých aj napriek správne zvoleným postupom nemusí liečba pomôcť a diplopia pretrváva naďalej. Uvedená prednáška poskytuje komplexný prehľad o diplopii, vrátane etiológie, klasifikácie, diagnostických metód a možností liečby.

24 Úskalia diagnostiky diplopie pri endokrinnej orbitopatii (EO)

Čmelo J.
Palas-Eye - Bratislava

Endokrinná orbitopatia je mimoriadne komplikované a náročné ochorenie ako pre pacienta tak aj pre lekára. Nôže poškodzovať takmer všetky časti oka a očnice.
Medzi najzávažnejšie komplikácie – poškodenia pri endokrinnej orbitopatii patria Dysthyreoidná optická neuropatia a Myopatia extraokulárnych svalov (EOS) s restriktívnym strabizmom.
Pri posudzovaní poškodenia EOS a voľbe liečby je vhodné starostlivo odlíšiť myozitídu a následne stanoviť stupeň poškodenia EOS.V prednáške budú ilustratívne zobrazené jednotlivé možnosti diagnostiky poškodenia EOS pri endokrinnej orbitopatii či už na očnej ambulancii alebo na lôžkovom pracovisku.
Na záver prednášky bude predstavená minikazuistika pacientky s endokrinnou orbitopatiou s postraumatickou parézou iných EOS.

25 Biologická liečba endokrinnej orbitopatie

Takáčová A., *Majtánová N., Kolář P.*
Očná klinika SZU a Univerzitnej nemocnice v Bratislave

Endokrinná orbitopatia (EO) je chronické, progresívne, bilaterálne ochorenie extrabulbárnychorbitálnych štruktúr, ktoré významným spôsobom ovplyvňuje kvalitu života pacientov. Ženy sú postihnuté dvakrát častejšie než muži a jej najčastejšou príčinou je Graves-Basedowova choroba. Liečba endokrinnej orbitopatie si vyžaduje individuálny prístup, pričom u každého pacienta by sme mali zhodnotiť aktivitu a závažnosť ochorenia. Prvotným krokom v liečbe všetkých pacientov je udržanie eutyreózy, zanechanie fajčenia a stabilizácia povrchu oka. V liečbe stredne závažnej, závažnej a aktívnej formy ochorenia ostávajú štandardom kortikosteroidy podávané vo forme intravenóznych pulzov. Novú nádej pre pacientov prináša biologická liečba, predovšetkým inhibítory neonatálnych Fc receptorov (napr. batoclimab), ktoré redukujú počet autoprotilátok v cirkulácii, čím zmierňujú príznaky endokrinnej orbitopatie za súčasného oveľa nižšieho počtu nežiaducich účinkov v porovnaní s kortikosteroidmi. Liečba batoclimabom je cielená, individualizovaná a má potenciál stať sa liečbou podávanou aj v domácom prostredí, nakoľko sa účinná látka podáva vo forme subkutánnej injekcie. Cieľom prednášky je poskytnúť prehľad liečebných metód endokrinnej orbitopatie so zameraním na biologické možnosti terapie.

26 Demyelinizačné ochorenia z pohľadu oftalmológa

Bodnar M., *Majtánová N., Krišková P., Kéri P.*
Očná klinika SZU a Univerzitnej nemocnice v Bratislave

Jedným z prvých príznakov demyelinizačných ochorení môže byť optická neuritída. Z klinického hľadiska optické neuritídy rozdeľujeme na typické a atypické. Typická optická neuritída je spojená so sclerosis multiplex, atypické neuritídy na základe etiológie klasifikujeme na demyelinizačné, parainfekčné a infekčné. Okrem komplexného oftalmologického vyšetrenia (vrátane optickej koherenčnej tomografie a perimetrie) je nutné pri neuritídach realizovať magnetickú rezonanciu mozgu a orbít, laboratórne vyšetrenia a lumbálnu punkciu. Optická koherenčná tomografia má význam aj pre sledovanie zmien vo vrstve gangliových buniek a procesu atrofie zrakového nervu z dlhodobého hľadiska. V rámci diferenciálnej diagnostiky treba odlíšiť akútnu epizódu optickej neuritídy pri sclerosis multiplex od ostatných autoimunitných a zápalových atypických optických neuritíd, ktoré si vyžadujú špeciálny manažment a svojím akútnym priebehom predstavujú závažné, zrak ohrozujúce ochorenia. Pri optických neuritídach asociovaných s demyelinizačnými ochoreniami je nevyhnutná medziodborová spolupráca oftalmológa s neurológom. Cieľom prednášky je poskytnúť komplexný pohľad na optické neuritídy so zameraním na neuritídy pri demyelinizačných ochoreniach, rovnako tak poukázať na význam zobrazovacích metód pri dlhodobom sledovaní pacientov s týmto ochorením.

Kľúčové slová: optická neuritída, sclerosis multiplex, optická koherenčná tomografia, magnetická rezonancia

27 Strata zraku

Chodil M., *Majtánová N., Kolář P.*
Očná klinika SZU a Univerzitnej nemocnice v Bratislave

Úvod – cieľ práce:
Cieľom mojej prednášky je priblížiť problematiku arteritickej prednej ischemickej neuropatie zrakového nervu, jej incidenciu, etiológiu, patofyziológiu, klinický obraz diagnostiku a liečbu. V úvode prednášky prezentujem kazuistiku pacientky hospitalizovanej na našej klinike. V nasledujúcej časti prednášky sa venujem teoretickým poznatkom uvedeného ochorenia.

Metodika:
Kazuistika, prehľad dostupnej literatúry a štúdií.

Výsledky:
Na základe anamnézy, klinického obrazu a diferenciálno-diagnostických vyšetrení sme stanovili konečnú diagnózu. Pacientke sme indikovali celkovú kortikosteroidnú liečbu, počas ktorej došlo k zlepšeniu subjektívnych aj objektívnych ťažkostí.

Záver:
Arteritická predná ischemická neuropatia je akútne, zrak ohrozujúce ochorenie ktoré sa vyskytuje prevažne u ľudí vo veku nad 50 rokov. Ochorenie vzniká na podklade obrovskobunkovej arteritídy. Včasná diagnostika a vhodne stanovená liečba je kľúčová a výrazne ovplyvňuje prognózu výslednej zrakovej ostrosti u pacientov.

28 Manažment urgentných stavov na očných ambulanciách

Izák M.G.J., *Izáková A., Bari Hankovská L.*
IzakVisionCenter -Banská Bystrica

Abstrakt nebol dodaný.

Piatok 26.4.2024

Detská oftalmológia

8:30 - 10:10
5. BLOK

29 Diagnostika myopie

Kulanga M., *Strmeňová E., Bališinová N.*
Očná klinika Kulanga - Poprad

Nie je myopia ako myopia. Intenzívny výskum myopie priniesol so sebou aj rôzne pojmy a klasifikácie myopie. Najčastejšie sa stretávame s myopiou axiálna myopia. Len tento typ myopie reaguje na liečbu spomalenia progresie, ktorá je dnes dostupná. Krátko načrtneme aj ďalšie typy myopie a intenzívne sa budeme venovať najvhodnejším diagnostickým a sledovacím parametrom ako je axiálna dĺžka, cykloplegická refrakcia ale aj polomer zakrivenia rohovky. Teóriu podložíme niekoľkými príkladmi z praxe.

30 Dĺžka bulbu ako dôležitý parameter pri hodnotení myopie v ambulantnej praxi

***Ďurinová E.**, Valkovičová E.*
EYE M care - Nové Zámky

Jednou z hlavných príčin zrakového postihnutia mladej populácie je detská krátkozrakosť . Objavuje sa ako problém verejného zdravia na celom svete. Za posledných dvadsať rokov došlo k výraznému nárastu prevalencie krátkozrakosti. Ak bude tento trend pretrvávať, odhaduje sa, že do roku 2050 bude krátkozrakosťou postihnuté každé druhé dieťa, najmä žijúce v mestských oblastiach. Je to znepokojujúce, pretože rýchla progresia krátkozrakosti môže viesť k vyšším stupňom krátkozrakosti a/alebo patologickej krátkozrakosti, ktorá je z dlhodobého hľadiska zrak ohrozujúca. Preto potrebujeme v ambulantnej praxi spoľahlivý nástroj na sledovanie progresie myopie z hľadiska účinnosti liečby ale aj včasnej chirurgickej intervencie pri patologickej myopii. Axiálna dĺžka je užšie spojená so zvýšeným rizikom očných ochorení spôsobených krátkozrakosťou. Z tohto dôvodu je spomalenie axiálneho rastu očí kľúčovým cieľom kontroly krátkozrakosti. V klinickej praxi toto meranie realizujeme optickým biometrom , ktoré je 10- krát citlivejšie na detekciu krátkozrakosti ako refrakcia.

Kľúčové slová : detská myopia, prevalencia , patologická myopia, meranie axiálnej dĺžky oka, optický biometer

31 Ako vyhodnotiť, či je liečba myopie účinná?

Kulanga M., *Strmeňová E., Bališinová N.*
Očná klinika Kulanga - Poprad

Na spomalenie myopie dnes používame liečbu farmakologickú a optickú, pomocou špeciálnych okuliarových a kontaktných šošoviek. Ich účinnosť sa udáva cca. do 60%. Aj napriek týmto možnostiam, nie je možné rast bulbu zastaviť na 100%, pretože aj napriek myopii u väčšiny detí stále prebieha tzv. emetropizácia. Absolútna hodnota axiálnej dĺžky teda stále narastá a má len slabú výpovednú hodnotu. Jej zakreslenie do grafu percentíl, môže však predpovedať budúcu závažnosť myopie. Aj z psychologického hľadiska je neustály nárast axiálnej dĺžky dieťaťa pre rodičov nepríjemnou správou. Oveľa lepšou veličinou na sledovanie myopie je preto rozdiel nárastu oka oproti poslednému meraniu v milimetroch tzv. nárast myopie. Skladá sa z fyziologického rastu oka a v prípade rýchlo progresívnej myopie aj z rastu patologického. Emetropizácia (fyziologický rast) je závislá najmä od veku a čiastočne aj od pohlavia. U mladších detí bulbus rastie rýchlejšie, čo je normálne. Na to, aby sme zistili, či ide o rýchly patologický rast, potrebujeme preto porovnať nárast konkrétneho dieťaťa s normálnymi hodnotami jeho rovesníkov, ktorý majú fyziologický rast oka. Takto dokážeme zhodnotiť účinnosť resp. neúčinnosť vybranej liečby pre spomalenie myopie.
Prof. Keymak z Nemecka za týmto účelom vyvinul tzv. AMMC-graf (age matched myopia control). Graf je delený farebne do 3 zón – červená, žltá, zelená. Tieto zóny signalizujú, či ide o stále patologický rast (červená zóna) alebo už rast fyziologický (zelená zóna) a či je potrebné liečbu zmeniť alebo môže byť ponechaná. Navyše signalizuje aj rodičom, či došlo k zlepšeniu progresie, napriek už vysokej absolútnej axiálnej dĺžke. Cieľom liečby myopie je priviesť myopické oči z rýchleho patologického rastu k pomalšiemu fyziologickému rastu.

32 Okuliarová šošovka Stellest na spomalenie myopie

Mihaljevic D.
Firma Essilor

Abstrakt nebol dodaný.

33 Rodenstock MyCon®, okuliarová šošovka pre riešenie progresívnej myopie u detí

Tóth M.
Firma Rodenstock

Okuliarové šošovky MyCon korigujú myopiu a zároveň kontrolujú predlžovanie očí, čím spomaľujú jej progresiu. So šošovkami MyCon sa svetlo na periférii láme tak, aby dopadalo pred sietnicu, spomaľuje sa tak predlžovanie oka, čo je kľúčový aspekt pre udržanie ostrého videnia u detí.

34 Detské refrakčné zápletky

Strmeňová E., *Bališinová N., Kulanga M.*
Očná klinika Kulanga - Poprad

Zámerom prednášky je formou kazuistík z ambulantnej praxe poukázať na nutnosť vyšetrovania cykloplegickej refrakcie u detí každého veku. Obsahom je aj krátky prehľad používaných látok k navodeniu cykloplégie a metód vyšetrenia refrakcie odporúčaných u detských pacientov.

35 Za pokus to stojí 2 - nácvik binokulárnych funkcií u dospelého

Maková V., *Piovarčiová B.*
Neovízia - Trnava

Zraková terapia ako ju poznáme je cielená na malé deti s problémami súvisiacimi s očami. V poslednom obdobísa však ukazuje, že neuroplasticita mozgu nie je obmezdená na detský vek a pomocou nových metód, za využitia digitálnych technológii dokážeme pomôcť so zlepšením zrakových funkcií aj dospelým pacientom.

Medzi výhody zrakovej terapie pre dospelých patrí zlepšený vizuálny komfort, zlepšené čítanie a učenie, lepšie vnímanie hĺbky zrakového vnemu, zlepšená koordinácia rúk a očí a napríklad aj lepšie a rýchlejšie zotavenie sa po traumatických poraneniach mozgu. Toto všetko prináša dosplému pacientovi zvýšenú sebadôveru.

V mojej prezentácii sa chcem podeliť o pozitívnu skúsenosť pokusu zlepšenia binokulárnych funkcií u 34 - ročného pacienta pomocou aplikácie Ambyloplay.

36 Managment u jednodňovej chirurgie PPV a strabismu

***Dugová E.**, Eliášová D.*
Lexum - Trenčín

Prezentácia tejto prednášky je zameraná na jednoďnovú chirurgickú operativu sietnice a strabismu.

Budú prezentované rozdiely medzi jednodňovou operatratívou sietnice a strabismu a operativa s hospitalizáciou a to v prístupe k jednotlivým diagnózam, operačných technikám, možným vzniklým komplikáciam a fin.nákladovosť operácií.

Zvlášt sa v prednáške povenujeme operative strabismu u detí a výhodách alebo skor nevýhodách jednodňovej chirurgie a hospitalizovaných detí pri tejto operačnej diagnóze

Zhrnutie a porovnanie výhod a nevýhod jednodňovej chirurgie u týchto operačních techník bude prezentované na konci prednášky

37 **MiYOSMART - prvá voľba pri liečbe detskej myopie, nové klinické dôkazy**

Procházka O.
Firma DANAE VISION

Abstrakt nebol dodaný.

38 **Skúsenosti so sošovkami MiYOSMART v praxi**

Kulanga M.
Očná klinika Kulanga - Poprad

Okuliarová šošovka MiYOSMART bola uvedená na slovenský trh len s októbri 2023. Naša očná klinika získala skúsenosti s touto okuliarovou šošovkou už oveľa skôr, keďže sme využili pohraničnú polohu a rodičia si zabezpečili tieto šošovky v Poľsku. Preto môžme prezentovať 2,5 ročné výsledky pri spomaľovaní detskej myopie. Momentálne máme 128 detí s touto liečbou. V prednáške budeme prezentovať výsledky zmeny refrakcie ako aj axiálnej dĺžky pod touto liečbou. Prezentujeme aj niekoľko názorných kazuistík.

Okuloplastika a varia

11:10 - 12:10
6. BLOK

39 Ptóza a dermatochaláza hornej mihalnice – diagnostika, kritéria hodnotenia a chirurgické riešenie

***Ilavská M.**, Ilavský T., Achsová L.*
Medilux očné centrum - Galanta

Ptóza a dermatochaláza hornej mihalnice sa často vyskytujú spoločne. Je dôležité rozlišovať medzi týmito dvoma stavmi.

Autori v príspevku uvádzajú diagnostické postupy na identifikáciu rôznych typov ptózy a a kvantifikáciu poklesu hornej mihalnice – vzdialenosť rohovkového reflexu od okrajov mihalníc - Margin reflex distance 1 (MRD1) , Margin reflex distance 2 (MRD2)a funkcie svalu - Levator palpebrae funcion (LPF).

Na kvantifikáciu dermatochalasis je vhodné zhodnotiť veľkosť previsu kože v temporálnej časti očnej štrbiny. Autori predstavujú klasifikáciu dermatochalasis, ktorá umožňuje nielen stanoviť stupeň nadbytku kože na hornej mihalnici ale aj zhodnotiť výsledok operačného postupu.

Operačné riešenie ptózy hornej mihalnice závisí od stupňa postihnutia. Pri ľahších formách je možné dózované skrátenie aponeurózy m. levator palp. sup. . Pri ťažkých a kongenitálnych formách je možné vykonať záves stehom na m. frontalis.

Na pracovisku autorov bolo v rokoch 2019 -2023 vykonaných 522 operácií na mihalniciach z toho 350 obojstranných blefaroplastík hornej mihalnice, 50 obojstranných operácii dermatochalsis dolej mihalnice a 122 operácií ptózy jednostranne alebo obojstranne s dózovaným skrátením aponeurózy levátora.

Operácie boli vykonávané v lokálnej anestéze a pri skrátení m. levátor palp. Sup.bola robená aj korekcia nadbytku kože a tukového tkaniva techniku blepharoplastiky. 10 x bola robená operácia ťažkej ptózy s implantáciou silikónového stehu na záves hornej mihalnice, ale vždy bola ako prvá zvolená technika maximálneho skrátenia aponeurózy levatora hornej mihalnice (10 -12 mm). Takýto postup významne znížil potrebu použita závesu na m. frontalis.

Operácia ptózy a blepharoplastika hornej mihalnice pri vhodne zvolenom operačnom postupe má nielen kozmetický ale hlavne funkčný efekt, zlepšenie zrakovej ostrosti a zorného poľa. Prináša zlepšenie kvality život pacientov.

40 Chirurgické riešenie lézií na mihalniciach

***Ilavská M.**, Ilavský T., Achsová L.*
Medilux očné centrum - Galanta

Podmienkou dobrého funkčného výsledku po odstránení patologických lézií je dôsledné rešpektovanie anatomických pomerov, dostatočný rozsah excízie a mikrochirurgické atraumatické ošetrenie vzniknutého defektu.

Cieľom operačných techník je nastoliť funkčné a anatomické podmienky tak aby bola zaistená funkcia mihalnice - ochrana oka.
Autori prezentujú rôzne techniky riešenia defektov po excízii patologického tkaniva s použitím zväčšovacej techniky – zväčšovacej lupy alebo operačného mikroskopu na extrabulbárne výkony - Zumax Medical pre pracoviská jednodňovej chirurgie, so 6 krokovým zväčšením.

Jednoduchá excízia je vhodná pri menších léziách. Posuvné a rotačné laloky sú vhodné pri väčších defektoch po excízii väčších lézií. Voľné transplantáty sa využívajú pri nemožnosti urobiť posun kože.

Na pracovisku autorov bolo v roku 2023 ošetrených 132 lézií na mihalniciach biomikroskopicky. 93 benígnych lézií bolo ošetrených prístrojom PlasmaJett, ktorý využíva vysokú teplotu pôsobiacu na malú plochu. 39 prípadov lézií na mihalniciach bolo riešených chirurgickou excíziou biomikroskopicky s dostatočným lemom excízie do zdravého tkaniva. Excidované tkanivo bolo vo všetkých prípadoch vyšetrené histologicky.V 17 prípadoch bol potvrdený bazocelulárny karcinóm, 1x spinocelulárny karcinóm. Všetky excízie patologického tkaniva boli kompletné.

Úspešnosť liečby lézií na mihalniciach s použitím operačného mikroskopu, kompletnosť excízie, potvrdzuje vhodnosť tejto techniky pri chirurgickom riešení lézií na mihalniciach.
Kľúčové slová: basocelulárny karcinóm, mikrochirurgická excízia,

41 Plasma Jett a jeho využitie v oftalmológii

***Parshina N.**, Putterová P.*
VESELY Očná klinika - Bratislava

Plasma jett je zdravotnícky prístroj, ktorý využíva elektrické výboje jednosmerného prúdu, čo vytvára vzduch, ktorý sa mení na plazmu. Môžeme ho použiť na riešenie rôznych klinických problémov, napr. v estetickej medicíne, dermatológií a oftalmololgií, dokonca sa začal používať aj v gynekológií.

Ide o inovatívnu technológiu, ktorá má potenciál zmeniť spôsob liečby niektorých ochorení v oftalmológii. V prednáške analyzujeme využitie plasma jettu v oftalmológii, zameriame sa na jeho princípy a aplikácie. Jeho využitie môže byť prospešné pri odstraňovaní konkrétneho tkaniva bez poškodenia okolitých štruktúr. Táto technológia má potenciál zlepšiť efektivitu a bezpečnosť niektorých oftalmologických zákrokov a poskytnúť pacientom lepšiu kvalitu života.

V prednáške priblížime 4 kazuistiky pacientov s rôznymi oftalmologickými diagnózami a prezentujeme výsledky ich liečby s použitím plasma jettu.

Medzi výhody tohto prístroja patrí väčšia presnosť, minimálna inovatívnosť procedúry a rýchlejšie hojenie. Avšak, hoci existujú sľubné klinické výsledky, ďalšie štúdie sú nevyhnutné na porovnanie súčasných postupov a určenie optimálneho využitia tejto technológie v oftalmológii. Plasma jett predstavuje perspektívny nástroj v oblasti medicíny, s potenciálom zlepšiť kvalitu liečby a výsledkov pre pacientov trpiacich rôznymi oftalmologickými ochoreniami.

42 Podávanie exogénnych mikroživín pri symptomatickej degenerácii sklovca

Javorková N.
EVER-OK Oftalmologická ambulancia - Žilina

Zrakový diskomfort pri degenerácii slovca má vplyv na kvalitu života pacienta. Pacienti s náhle vyskytujúcimi sa zákalmi sklovca a zábleskami v oku predstavujú neodkladnú záležitosť. Pri veľkých alebo početných zákalov, ktoré výrazne rušia zrak pacienta, je možná operácia alebo laserová vitreolýza. Publikovaná bola zatiaľ len jedná štúdia, ktorá hodnotí vplyv cielenej výživovej náhrady na pokles subjektívneho zrakového nepohodlia, a zmenšenia zákalov sklovca s výrazným zlepšením v kontrastnej citlivosti. Ukazuje sa tak nádej ako môžeme ovplyvniť výživou zlepšenie zrakových symptómov u pacientov s vekom podmienenej degenerácie sklovca. Ide o živiny zo skupiny fytonutrientov, vitamín C, aminokyselina L-lysín a zinok.

43 Vodiaci pes

Gulyásová G., Kubišová K.
Oftalmologické nelôžkové oddelenie FNsP - Nové Zámky
Občianske združenie Psi na život

Úvod:
Vodiaci pes je kompenzačnou pomôckou pre človeka so zrakovým postihnutím. Podľa legislatívy (zákon 447/2008) vodiaci pes zabezpečuje fyzickej osobe s ťažkým zdravotným postihnutím, ktorá má zrakové postihnutie alebo iné ťažké zdravotné postihnutie, pomoc pri každodenných činnostiach, najmä pri samostatnom pohybe, podávaní predmetov a bezpečnom zvládnutí prekážok v priestore. Osoba so zdravotným postihnutím môže požiadať Úrad práce, sociálnych vecí a rodiny (ÚPSVaR) o príspevok na kúpu vodiaceho psa a zácvik práce s ním.

Cieľ:
Cieľom tejto práce je podať komplexný obraz o tom, aké sú možnosti získania vodiaceho psa, aká musí byť miera zrakového postihnutia, aby človek s ťažkým zdravotným postihnutím spĺňal kritéria na získanie vodiaceho psa.

Ďalším cieľom je poskytnúť stručný prehľad o tom, ako konkrétne pomáha vodiaci pes človeku so zrakovým postihnutím v oblasti mobility a orientácie.

44 Keď sympatia nepoteší...

***Strašiftáková L.**, Majtánová N., Kolář P.*
Očná klinika SZU a Univerzitnej nemocnice v Bratislave

Úvod – cieľ práce:
Cieľom mojej prednášky je predstaviť zaujímavú kazuistiku pacienta z našej kliniky a zároveň priblížiť problematiku sympatickej oftalmie, jej incidenciu, etiológiu, patofyziológiu, klinický obraz, diagnostiku, diferenciálnu diagnostiku a liečbu. V prvej časti prednášky predstavujem kazuistiku pacienta hospitalizovaného na našej klinike. V ďalšej časti prednášky sa venujem teórii sympatickej oftalmie.

Metodika:
Kazuistika, prehľad dostupnej literatúry a štúdií

Výsledky:
Na základe anamnézy a klinického obrazu sme stanovili konečnú diagnózu a indikovali u postihnutého pacienta enukleáciu sympatizovaného oka. Pacientovi sme predoperačne aj pooperačne podávali lokálnu a celkovú kortikosteroidnú terapiu. U pacienta došlo po realizácií operačného výkonu a kortikosteroidnej terapii k zlepšeniu subjektívnych aj objektívnych ťažkostí.

Záver:
Sympatická oftalmia je vzácna obojstranná, zrak ohrozujúca uveitída vznikajúca na autoimunitnom podklade. Vo väčšine prípadov vzniká niekoľko týždňov až rokov po penetrujúcom poranení oka, alebo po vnútroočnom operačnom výkone na jednom oku, najčastejšie po pars plana vitrektómií. V úspešnom manažmente pacienta hrá úlohu predovšetkým včasné vyslovenie podozrenia na túto diagnózu a následne zahájenie adekvátnej liečby. Prognóza ochorenia ostáva aj naďalej závažná.

Združenie
Ambulantných
Očných
Lekárov

9788069041042